

2. 肘関節鏡手術

●対象となる疾患

- ① 離断性骨軟骨炎（いわゆる野球肘）
- ② 肘伸展時痛
- ③ 関節遊離体（関節ねずみとも呼ばれる）

肘関節障害は、選手生命にかかわる部位といわれ、以前は手術となった場合には肘の正常な腱や筋を分けて関節に至る必要があったため、肘の動きを取り戻すのに時間がかかり、1年近くのリハビリと競技制限をしいられていました。また、手術ではなく、安静による障害の鎮静化を待つ場合でも、3ヶ月～12ヶ月といった期間を要し、それでもなお疼痛が取れず手術に至る・・・という例もよくみられました。

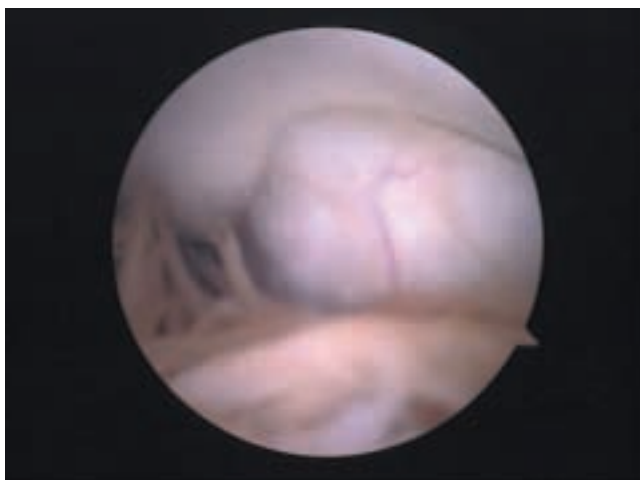
しかし、最近の画像検査技術により早期に発見された野球肘は、関節鏡手術により短期で競技復帰できる例が増えています。

また、「待っていても直らない」例を早期に診断することが出来るようになったため、長期の運動制限を回避することが可能となっています。

●方 法

全身麻酔の上、肘の側方および後方に6mm程度の小切開を計3～4ヶ所つくり、ここに細い関節鏡を入れ、他の小切開部より関節内に手術器具を入れ、テレビモニターに映る関節内の画像を見ながら手術を行います。

関節内をくまなく確認し、痛みや引っ掛かりの原因となっている部分を切除したり摘出したりすることが出来ます。離断性骨軟骨炎の場合は損傷軟骨部分をきれいにした後、直径1mm程の穴を数箇所ここに開け、再生を促進する処置も行います（図4、5）。また伸展時痛の原因となっている骨のトゲや腫瘤も関節鏡を見ながら肘を実際の動かすことでじゃまになっている部分を処置できます。手術は1時間以内に終わることが多いです。



(図4)

肘関節内部 屈曲側内側部分。
この所見ではほぼ正常といえる